Lane Medical Library

Aus dem pathologischen Institut der Universität München
Direktor: Geheimrat Prof. Dr. M. Borst

Ein Fall von Agenesie der rechten Lunge.

Inaugural-Dissertation
zur Erlangung der Doktorwürde
verfaßt und einer Hohen Medizinischen Fakultät
der Bayerischen Ludwig-Maximilians-Universität zu München

vorgelegt von

Franz Kleber
aus München

1935

Druck der Salesianischen Offizin in München O 11

Kurze Inhaltsangabe.

A. Ein neuer Fall von totaler Agenesie der rechten Lunge.

B. Übersicht über die wesentlichsten bisherigen Veröffentlichungen

3-Gruppeneinteilung in Anlehnung an Welsch:

I. Stärkster Grad von Mißbildung mit Fehlen der Lunge und jeder Spur des zugehörigen Bronchus (9 Fälle).

II. Fehlen der Lunge, wobei sich ein Rudiment des Bronchus findet, der durch eine halbkugelförmige Vorwölbung der Trachea angedeutet ist und nach kurzem Verlauf blind endigt (7 Fälle).

III. Nicht genau beschriebene, nicht ganz sichere oder nicht obduzierte Fälle; teilweise ist hier eine Lungenanlage nachweisbar (16 Fälle).

C. Pathogenese der Mißbildung.

D. Beurteilung der Lebens- und Leistungsfähigkeit.

E. Frage der therapeutischen Beeinflußbarkeit.

F. Die Diagnosenstellung intra vitam.

G. Hinweise für die Diagnose derartiger Mißbildungen am Lebenden.

Literaturnachweis.

1. Gruber, Mangel der rechten Lunge. Österr. Zeitschr. für prakt. Heilkunde Bd. 16, S. 7, 1870 (zit. n. Groß).
2. Gruber, Mangel der linken Lunge. Virch. Arch. Bd. 102, S. 11, 1885.
3. Haberlein, Abhandl. d. Josef med. chir. Akad. Wien 1787, Bd. 1, S. 271.
4. Klinz, Abhandl. der Josef med. chir. Akad. Wien 1787, Bd. 1, S. 271 ff.
5. Tichomiroff, Agenesie der linken Lunge. Intern. Monatsschrift für Anat. u. Physiol. Bd. 12, 1895, S. 24.
6. Dannheiser, Ein Fall von Totaldefekt der linken Lunge; in Ziegler, Beiträge zur path. Anatomie Bd. 76, 1927, S. 87.
7. Lochow, Angeb. Defekt der linken Lunge bei einem sechsmonatigen Kinde. Zit. nach „Berichte über Sitzungen d. russ. path. Gesellschaft“ (Leningrader Abteilung) 1928.
8. Heppner F., Agenesie der linken Lunge. Archiv f. Kinderheilkunde Bd. 103, H. 1 u. 2, 1934.
9. Maschka, Seltene Mißbildungen bei einem neugeb. Kind. Allgem. Wiener Mediz. Zeitung 1862, S. 78 (zit. n. Groß).

10. Hein, Fehlen der rechten Lunge. Wochenschr. für d. ges. Heilk. 1837, S. 536.
11. Groß, Agenesie der linken Lunge. Zieglers Beiträge, Bd. 37, S. 487, 1905.
12. Jarisch, Fehlen einer Lunge bei einem Frontsoldaten. Wiener klin. Wochenschr. 1919, Bd. 32, S. 736.
13. Welsch Kurt, Ein Fall von Mangel der rechten Lunge. Frkf. Zeitschr. für Path. Bd. 36, 1928, H. 1.
14. Theremin L., revue, mens. des mal de l'enfance, Paris 1884 (zit. nach Groß).
15. Bell
16. Sömmering } bei Meckel, Handb. d. path. Anat. Bd. 1, Leipzig 1812.
17. Pozzi
18. Riviere bei Kurt Welsch, Ein Fall von Mangel der rechten Lunge. Frankf. Zeitschr. für Path. Bd. 36, 1928, S. 195.
19. Heyfelder } bei Groß, Agenesie der linken Lunge. Zieglers Bei-
20. Münchmeier } träge Bd. 37, S. 487, 1905.
21. Osterroth, D. militärärztl. Zeitschr. 1910, S. 431.
22. Döblin Alfred u. Biernath, 2 Fälle von einseit. Lungenatrophie. Berlin. klin. Wochenschr. 1911, Nr. 24.
23. Chilaiditi, Zur Diagnostik angeb. Lungenmißb. Fortschr. aus dem Gebiet d. Röntgenstrahlen Bd. 15, 1910, H. 2.
24. Oberwarth E., Über angeb. Agenesie einer Lunge. Jahrb. f. Kinderheilkunde Bd. 60, 1904.
25. v. Graff E., Angeb. Hyperplasie der einen Lunge bei gleichzeitiger rudim. Bildung der anderen (Mü. Mediz. Wochenschr. 1905, Nr. 13, S. 598).
26. Hofmann, Zur Kenntnis d. einseitigen kongenit. oder frühzeitig erworbenen Lungendefekte (Dissert. Berlin 1916).
27. Bönniger, Ein weiterer Fall von angeb. Defekt der rechten Lunge, kompliz. durch rechtsseit. Pneumothorax. Mediz. Klinik 1931, Nr. 43, 1568.
28. Kammerhuber F., Ein seltener Fall von Mißbildung. Mschr. f. Geburtshilfe 87, H. 3, 333.
29. Kussewitzky, Ein seltener Fall von Lungenanomalie bei einem neugeb. Kind einer tuberk. Frau mit Pneumothorax. Beitr. Klin. Tbk. 83, 27, 1933.
30. Fürst, Mißbildungen d. Lunge. Gerharts Handb. d. Kinderheilk. 3, 1878.
31. Schneider, Mißbildg. der Atmungsorgane in Schwalbes Handb. d. Morph. d. Mißb. 3, 2, 1912.
32. Doehring, Angeb. Defekt der rechten Lungenarterie. Studien zur Path. d. Entwicklung Bd. 2, 1914, H. 1.

Ein Fall von Agenesie der rechten Lunge.

Ohne Zweifel gehören die Mißbildungen der Atmungsorgane zu den seltensten Anlagestörungen überhaupt. Angefangen vom vollständigen Fehlen des gesamten Respirationstraktus bis zur totalen oder partiellen Agenesie nur einer Lunge kommen alle Grade von Bildungsstörungen vor und sind in der Literatur wiederholt beschrieben worden.

Auffallend dabei ist, daß diese Mißbildungen klinisch fast regelmäßig verkannt wurden, sodaß bisher nur wenige (überdies noch umstrittene) Fälle richtig gedeutet wurden.

Es mag deshalb interessant und wichtig genug sein, von einem neuen Fall von Nichtanlage einer Lunge zu hören, der in der Kinderklinik zu München ad exitum kam und im Pathologischen Institut obduziert wurde.

Aus der Vorgeschichte entnehmen wir, daß es sich um ein viertes legitimes Kind handelt, das 14 Tage alt ist und in der Frauenklinik zu München geboren wurde. Die Geburt war nach Angabe der 34 Jahre alten gesunden Mutter schwer, aber komplikationslos. Die Schwangerschaft war während der ersten zwei Monate von Blutungen unterbrochen, die alle 14 Tage auftraten und jeweils mehrere Tage dauerten. Außer einer gewissen nervösen Reizbarkeit hatte die Mutter während der Schwangerschaft aber sonst keine Beschwerden. Neben ihrer hausfraulichen Tätigkeit hatte sie als Zeitungsträgerin auch während ihrer Schwangerschaft einen recht anstrengenden Tagesdienst.

Familiengeschichte.

Vater 33 Jahre alt, gesund. Die Mutter des Vaters leidet an Gicht.

Keine anderen Erbkrankheiten, keine Tuberkulose in der Familie.

Kinder: Ein sieben- und ein sechsjähriger Junge sind gesund, ein Mädchen starb mit 3 Monaten an unbekannter Ursache.

Am 20. 7. 1934 wurde das vierte Kind der Frau von der Universitätsfrauenklinik wegen Stenose des Larynx post partum der Universitätskinderklinik zur stationären Behandlung überwiesen.

Hier wurde folgender Befund erhoben:
Auffallend schlaffes, welk aussehendes Kind, zeitweise blaßlivid, dann wieder zunehmende universelle Blausucht mit sistierender Atmung, die nach unregelmäßigen, japsenden Atemzügen wieder in Gang kommt. Teigige Beschaffenheit der Weichteile, deutliche Ödeme an den unteren Extremitäten, stellenweise leichte Neonatenschuppung der Haut. Lanugobehaarung im Bereiche der Schultern. Kraftloses Schreien mit leichtem inspiratorischem Stridor.
Große Fontanelle kleinfingerkuppengroß, nicht gespannt oder vorgewölbt.
Extremitäten normal beweglich.
Pupillen mittelgroß, reagieren prompt auf Lichteinfall. Kein Nystagmus. Ohren äußerlich ohne krankhaften Befund.
Reflexe: Schnauzphänomen positiv, Arm- und Beinreflexe lebhaft, l. = r. Bauchdeckenreflexe nicht auslösbar.
Keine vergrößerten Lymphdrüsen, Schilddrüse ohne Befund.
Herzdämpfung rechts vom Sternum, langsame Herzaktion, um 80, Töne rein. Puls regelmäßig, rechts = links zu fühlen.
Lungenbefund: Über den hinteren Lungenpartien keine Klopfschalldifferenz, reines Vesikuläratmen, auf der rechten Seite jedoch leiser als links ... Kompression durch Herz?
Abdomen: Leib etwas gebläht, über Thoraxniveau, weich. Milz nicht vergrößert. Leberrand einen Querfinger unter dem rechten Rippenbogen zu tasten.
Mund- und Rachenschleimhaut sauber.

Verlauf:

18. 7. 1934:

Nach Füttern von 20 g Frauenmilch, die das Kind ganz gut trinkt, plötzlich völliges Sistieren der Atmung für etwa zehn Minuten. Kind rührt sich auch auf äußere Reize hin nicht

mehr, wird zunehmend zyanotisch. Künstliche Atmung ohne Wirkung, auf 3 Teilstriche Lobelin langsames Ingangkommen der Atmung, Herzaktion dabei auffallend langsam, um 60 in der Minute.

19. 7. 1934:

Nach Fütterung immer wieder schwere Atemstörung mit Pausieren der Atemtätigkeit, tiefer Zyanose, Herz schlägt dabei kräftig weiter, der Puls ist aber nur zeitweise zu fühlen. Nachmittags 4 Uhr wieder Anfall von Apnoe, Herzaktion unregelmäßig — exitus letalis.

Eine Stunde nach dem exitus wurde umstehende Röntgenaufnahme angefertigt.

Klinische Diagnose:

Dextrokardie mit Kompressionserscheinungen durch Hochdrängen des linken Zwerchfells.

Das Kind wurde im Pathologischen Institut zu München obduziert. Leider war nur die Sektion der Brust gestattet.

Es wurde folgender Sektionsbericht aufgenommen:

Leiche eines weiblichen Neugeborenen, dem Alter entsprechende Masse. Totenstarre der Arme und Beine, Totenflecke an den abhängigen Partien, kein Hautbefund. Die Nabelschnur ist in etwa 3 cm Entfernung von der Haut abgebunden.

Bei der Wegnahme des Sternums fällt die Größe der linken Lunge auf. Die gesamte rechte Thoraxhälfte wird von dem auch vergrößert erscheinenden Herzbeutel eingenommen. Von der rechten Lunge ist bei der Thoraxeröffnung nichts zu sehen. Auch die rechte Pleurahöhle ist nicht nachweisbar, man gelangt nach Durchtrennung der Rippen unmittelbar in den Herzbeutelraum. Im Herzbeutel und in der linken Pleurahöhle keine Flüssigkeit.

Die Herausnahme der Halsorgane vollzieht sich in gewohnter Weise. Gaumen und Tonsillen sind gehörig gebildet. Der Ösophagus ist gut durchgängig und zeigt keinerlei Kommunikation mit anderen Organen.

Auch der Kehlkopf bietet nichts Pathologisches.

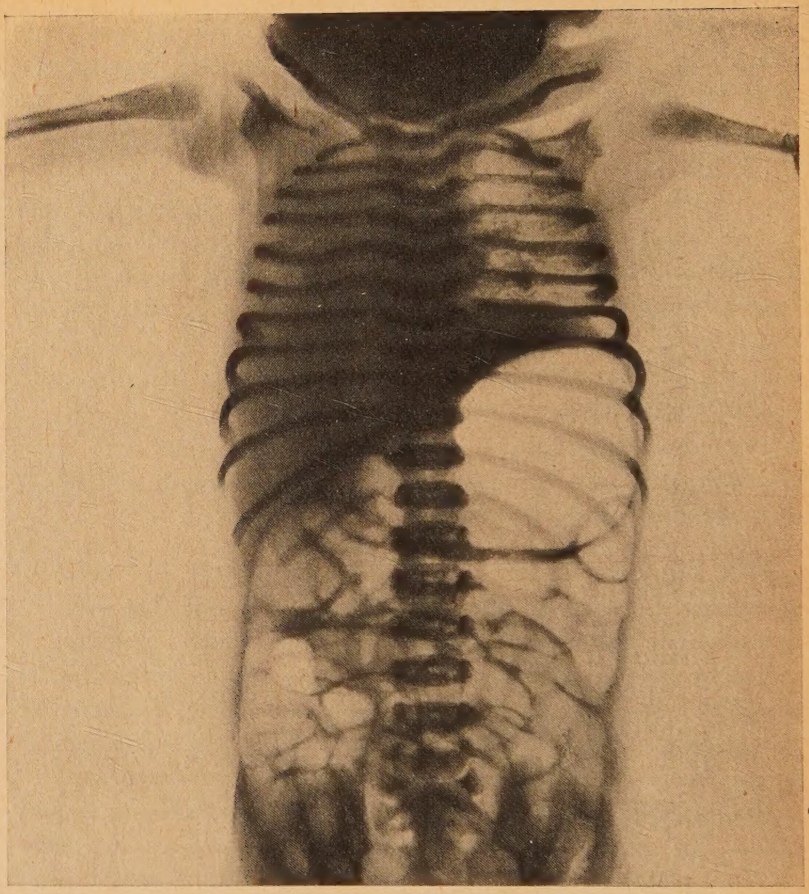

Die Trachea, die eine regelmäßige Anlage der Knorpelringe zeigt, verläuft zunächst in normaler Weise; es entspringt ihr jedoch nur ein Stammbronchus, der zur linken Lunge führt. An der Stelle der normalen Bifurkation ist keine Veränderung in der Trachealwand nachweisbar, nur außerhalb der Wand sieht man ein eben sichtbares, kaum stecknadelkopfgroßes, rötliches, knötchenartiges Gebilde, von dem sich makroskopisch nicht nachweisen läßt, ob es eine Lymphdrüse oder eine Lungenknospe darstellt.

Die linke Lunge ist gegenüber der Norm wesentlich vergrößert. Sie zeigt keine Lappung, nur die Ober-Unterlappengrenze ist durch eine minimale Furche eben angedeutet. Beim Schnitt durch das Lungengewebe ist dieses gut lufthaltig, ohne erkennbaren pathologischen Befund; keine bronchopneumonischen Herde.

Das Herz erscheint größer als die Norm. Es liegt im spiegelglatten Herzbeutel. Die großen Gefäße entspringen ihm in gehöriger Weise. Bei der Eröffnung enthalten die Herzhöhlen Cruor und Speckgerinnsel. Die Klappenapparate sind auf beiden Seiten zart und leicht durchgängig. Das Foramen ovale ist offen. Die Muskulatur zeigt keine krankhaften Veränderungen. Aus dem rechten Ventrikel entspringt die Lungenarterie. Ehe sie mit mehreren Ästen in die linke Lunge eindringt, entsendet sie zur Aorta den ductus arteriosus Botalli. Eine rechte arteria pulmonalis ist nicht angelegt. Die Aorta und ihre aufgeschnittenen Äste zeigen die normalen Verhältnisse.

In den linken Vorhof münden nur die Lungenvenen der linken Seite. Eine Anlage der rechten Lungenvenen ist nicht nachweisbar.

Dem Herzbeutel sitzt die Thymusdrüse auf; sie füllt die rechte Thoraxkuppel aus.

Mikroskopischer Befund:

Von dem stecknadelkopfgroßen, rötlichen, knötchenartigen Gebilde an der rechten Trachealwand wurde eine Scheibe mit der angrenzenden Trachea einer eingehenden mikroskopischen Untersuchung unterzogen. Desgleichen wurden mehrere Schnitte von höher oben und tiefer unten gelegenen Stellen angefertigt. Die Untersuchung ergab eine lymphdrüsenähnliche Struktur des Knötchens mit zahlreichen Bindegewebszellen. Ein Anhaltspunkt für embryonales oder fertiges Knorpel- und Lungengewebe ließ sich nicht finden. Die Lymphdrüse war deutlich gegen die Trachealwand abgesetzt.

Letztere zeigte nirgends auch nur eine Andeutung der Bifurkation. Auf Grund des makroskopischen und mikroskopischen Befundes wurde daher folgende Diagnose gestellt:

Kongenitale Agenesie der rechten Lunge, kompensatorische Hyperplasie der linken, nicht gelappten Lunge, Dextroposition des Herzens und der Thymusdrüse, Stauungsorgane.

Mit dieser Diagnosenstellung taucht für uns die Frage nach ähnlichen in der Literatur beschriebenen Fällen auf.

Da ist es vor allem Karl Schneider, der bereits im Jahre 1913 eine Übersicht über die bis dahin bekannten Veröffentlichungen gegeben hat und seiner klassischen Arbeit gleichzeitig ein Einteilungsprinzip zugrunde gelegt hat. Er unterscheidet in Schwalbes Handbuch der Morphologie der Mißbildungen folgende 3 Gruppen in gradueller Reihenfolge:

I. Stärkster Grad mit Fehlen der Lunge und jeder Spur des zugehörigen Bronchus.
II. Fehlen der Lunge, wobei sich ein Rudiment des Bronchus findet, der durch eine halbkugelförmige Vorwölbung der Trachea angedeutet ist und nach kurzem Verlauf blind endigt.
III. Stammbronchus in seiner ganzen Länge gebildet, aber in ein mehr oder minder großes, fleischiges, kugeliges Gebilde endigend.

Nach Schneider waren es vor allem Dannheiser und Kurt Welsch, die im Jahre 1927 und 1928 eine neue Übersicht über die noch immer recht spärliche Literatur gaben und selbständig dazu Stellung nahmen.

Hatte Schneider die bisherigen Fälle nach dem Grad des Lungendefektes, Fürst nach der Genese, Groß nach der Zeit ihrer Entstehung geordnet, so lehnen sich Kurt Welsch und Dannheiser wieder mehr an den ursprünglich von Karl Schneider gegebenen Vorschlag an und folgen dessen 3-Gruppenordnung, wobei Welsch jedoch als dritte Gruppe eine Reihe nicht genau beschriebener, nicht ganz sicherer oder nicht obduzierter Fälle aufführt, die sich in eine Statistik deshalb

nicht recht einordnen lassen; bei ihnen ist teilweise eine Lungenanlage nachweisbar.

In neuerer Zeit haben folgende Publizisten manche neue und interessante Fälle veröffentlicht, sodaß sich immerhin daraus ein kleiner Zuwachs an wissenswerten derartigen Lungenmißbildungen ergibt:

Im Jahre 1927 hat Bönniger den ersten klinisch diagnostizierten Fall in der „Medizinischen Klinik", Jahrg. 1927, veröffentlicht und ließ ihm im Jahre 1931 einen zweiten folgen. Dann waren es Lochow, Kussewitzky und Heppner, die über eigene Fälle berichteten.

Dazu kommen noch einige andere Fälle, die in den bisherigen Statistiken unerwähnt blieben (Hofmann, Graf, Chilaiditi, Döblin und Biernath).

Bei einer Zusammenstellung ergäbe sich also folgende Gruppierung in Anlehnung an Welsch:

In Gruppe I wären einzuordnen 9 Fälle:

1. Gruber 1: Totgeborenes Mädchen mit rechtsseitigem Totaldefekt der Lunge, trichterförmiger Trachea, unregelmäßiger Anlage der Trachealknorpel.
   Linke Lunge oben quer abgestutzt, ungelappt.
   Die rechtsseitigen Lungengefäße fehlen, nur eine Vena pulmonalis sinistra.
2. Gruber 2: Weibliche totgeborene Frühgeburt mit Agenesie der linken Lunge.
   Rechte Lunge ungelappt, weit über die Mittellinie nach links reichend. Linke Pleurahöhle eng, kurz, reicht nur bis zur achten Rippe. Die Trachea zeigt unregelmäßige Anlage der Knorpelringe.
   Das Herz und die sehr große Thymusdrüse liegen in der linken Pleurahöhle.
   Es existiert nur eine einzige Lungenvene, die vom Hilus der rechten Lunge kommt.
   Die arteria pulmonalis teilt sich lediglich in die arteria pulmonalis dextra und den ductus Botalli, der in den Aortenbogen an gewöhnlicher Stelle mündet. Außerdem finden sich eine Nebenleber und drei Nebenmilzen.
3. Haberlein: 24jähriger Soldat, anamnestisch zeitlebens dauernde mehr oder minder heftige Atem- und Hustenbeschwerden.

Agenesie der rechten Lunge, Bronchien und Gefäße.
Linke Brusthöhle mit weißlich-sulzigem geruchlosem Wasser gefüllt.

4. Klinz: 20jähr. Soldat, anamnestisch immer Respirationsbeschwerden. Agenesie der linken Lunge, Bronchien und Gefäße.
Linke Brusthöhle mit weißlich-sulzigem geruchlosem Wasser gefüllt. Herz dabei nicht wesentlich verdrängt.

5. Tichomiroff: 24jähriges, an Pneumonie gestorbenes Mädchen, mit Agenesie der linken Lunge, Bronchien, Gefäße.
Brustkorb von vorn gesehen normal, von hinten gesehen geringe Skoliose der Brustwirbelsäule nach rechts.
Herz nach links verdrängt. Thymus stark entwickelt, liegt im linken Brustraum der linken Hälfte des Herzbeutels an.
Auffallende Differenz der Ganglia cervicalia suprema nach Größe und Form. Nervi vagi links = rechts.
Nebenbefund: Hoher Abgang der linken Nierenarterie, eine Vena cava superior sin., die durch den Sinus cornarius in den rechten Vorhof mündet.

6. Dannheiser: 34jähriger kräftiger Mann, gestorben an Schädelbasisfraktur, mit Agenesie der linken Lunge. Teilung der Bronchien an normaler Stelle, beide treten in die rechte Lunge ein. Letztere ist stark hypertrophisch, ungelappt, bis in den linken Pleuraraum ragend; sie überdeckt das Herz. Es ist nur eine Lungenvene angelegt.
Die zwei getrennten Bronchialbäume ließen sich durch Eingießen von Mennige-Gelatine in die Trachea nachweisen.

7. Lochow: 5 Monate altes Kind mit Agenesie der linken Lunge, Sinistroposition des Herzens.
Die linke Pleurahöhle war obliteriert. Keine Teilung der Trachea, keine Anlage einer Arteria pulmonalis sinistra. In den linken Vorhof Einmündung von zwei rechtsseitigen Venae pulmonales.

8. Heppner: $3^1/_2$ Monate altes Kind in leidlichem Ernährungszustand, starker Zyanose, röchelnder, beschleunigter Atmung mit Einziehung des Jugulums. Perkutorisch massive Dämpfung der ganzen linken Brustseite, vorn, hinten und seitlich, auskultatorisch links vorne oben lautes Bronchialatmen (nach dem Obduktionsbefund fortgeleitetes Trachealatmen).
Der schlechte Zustand des Kindes soll im Anschluß an Verschlucken aufgetreten sein und ungefähr seit vier Wochen bestanden haben. Klinisch wurde eine Eiterung im Mediastinum evt. mit raumbeengender Lage, Herzinsufficienz angenommen.
Auf Suprasangaben i. m. und auf Digitalis trat eine vorübergehende Besserung ein. Nach zweiwöchentlicher Behandlung plötzlicher Tod.
Obduktion: Völlige Agenesie der linken Lunge, Bronchien und Gefäße.

Sinistroposition des normal großen Herzens. Keine entzündlichen Lungenveränderungen, kompensatorische Hypertrophie der rechten, ungelappten Lunge.
Es handelt sich um ein Kind alter Eltern, der Vater ist 50 Jahre, die Mutter 40 Jahre alt. Die Mutter hatte etwa im 5. Schwangerschaftsmonat einen Autounfall, der aber zur Mißbildung der Lunge nicht in Beziehung gebracht werden kann, da sich das Lungenbläschen bereits beim 5 mm langen Embrio, d. h. etwa um die vierte Embryonalwoche in die zwei Anlagen teilt. Verfasser kann seiner Arbeit ein Röntgenbild und ein Situsbild beifügen.

9. Mein eigener Fall.

In Gruppe II wären einzuordnen 7 Fälle:

1. Maschka: 2 Stunden alte Frühgeburt mit Agenesie der rechten Lunge. Der zugehörige Bronchus ist nur als erbsengroßes Säckchen angedeutet. Die linke Lunge ist ungelappt. Das Herz ist im rechten Pleuraraum.
Sonstige Anomalien: Atresia ani, eine Mißbildung der Speiseröhre, die in der Mitte blind endigt, in ihrem unteren Teil aber durchgängig ist und hier mit der Trachea in Verbindung steht.
2. Hein: 6 Wochen alter, blausüchtig geborener Knabe mit Agenesie der rechten Lunge, Arteria und Vena pulmonalis. Ein Rudiment des rechten Bronchus ist erhalten.
Herz: Ventrikel-septum defekt, Ursprung der Aorta aus beiden Ventrikeln, offenes Foramen ovale, Verschluß des Pulmonal-Ostiums.
Die linke Lunge wird durch den weit offenen Ductus Botalli mit Blut versorgt.
3. Groß: 3 Monate alter, an Bronchopneumonie gestorbener Knabe mit Agenesie der ganzen linken Lunge; blinde Endigung des linken 1 cm langen Bronchus. Rechte Lunge stark vergrößert, ungelappt in die linke Pleurahöhle hineinreichend, mit bronchopneumonischen Herden durchsetzt. Arteria und Vena pulmonalis sinistra fehlen.
Andere Mißbildungen: Rechtsverlagerung des Aortenbogens und der ganzen Aorta; Zurückbleiben des Wachstums der linken Gesichtshälfte, Aurikularanhänge, Dermoid des linken Auges, strikturierte und nach vorne weit verlagerte Analöffnung.
Der Thorax war asymmetrisch gebaut.
4. Jarisch: 29jähriger, an Grippe-Pneumonie verstorbener, kräftiger Mann, der den Krieg an der Front ohne jede Beschwerden mitgemacht hat.
Agenesie der linken Lunge, Teilung der Trachea an normaler Stelle, linker Ast endigt nach 1,7 cm blind. Arterie und Vene pulmonalis si-

nistra nicht angelegt. Rechte Lunge groß, ungelappt, reicht bis zur linken vorderen Axillarlinie, und mit einem zungenförmigen Fortsatz in die Spitze der linken Pleurahöhle hinein.
Bronchopneumonische Herde.
Brustkorb außerordentlich lang und schmal gebaut. Der linke Lungenast des Nervus vagus fehlte.

5. Welsch: 58jähriger, kräftig gebauter und gut genährter Mann. Anamnestisch nie Atembeschwerden, aber beim Gehen gerne Vermeidung stärkerer Steigungen. Fällt einem Motorradunfall zum Opfer. Die Sektion ergab: Komplizierte, operativ reponierte Fraktur des linken Unterschenkels, Fraktur beider Orbitaldächer, geringe Kompressionsfraktur des 4. Lendenwirbels, hypostatische Pneumonie im linken Unterlappen, Fettembolie der Lunge, des Gehirns und der Nieren. Aplasie der rechten Lunge, rudimentäre Anlage einer Lunge? kompensatorische Hypertrophie der linken Lunge, Skoliose der Brustwirbelsäule, geringe Herzhypertrophie, alte Verwachsungen am linken Oberlappen, Gallensteine, Magenulcus.
Im einzelnen ergab sich ein hoher Zwerchfellstand beiderseits bis zur vierten Rippe, starke Verlagerung des Herzens nach rechts, Fehlen der rechten Lunge. An der Trachea war irgendeine Andeutung des rechten Hauptbronchus nicht vorhanden, dagegen lag 3 cm unterhalb der Biegung, außerhalb der Trachea nach rechts zu ein kleiner weißlicher, weicher, bohnengroßer Körper, der auf dem Durchschnitt einige kleine in weißliches Fasergewebe eingelagerte Zystchen zeigte. Mikroskopisch ließen sich aber keine Flimmerhaarbildung oder sonstige Zeichen einer Bronchialanlage feststellen, insbesondere keine Knorpel. Trotzdem hält Welsch an der Möglichkeit, diesen zystischen Körper als rudimentäre rechte Lungenanlage zu deuten, fest.

In dieselbe Gruppe gehören weiterhin noch

6. und 7. Theremins beide Fälle. Er fand bei zwei Kindern völlige Agenesie der linken Lunge mit Bronchusresten.

In Gruppe III wären einzuordnen 16 Fälle:

1. Bell fand bei einem jungen Menschen mit heftigen Respirationsbeschwerden nur die rechte Lunge. Die linke Brustseite war mit einem geruchlosen hellen Wasser angefüllt.
2. Sömmering stellte bei einem Kind vollständiges Fehlen der rechten Lunge fest.
3. Pocci fand bei einer Frau, die sonst immer gesund gewesen war, nur die rechte Lunge und durchaus keine Spur einer jemals gegenwärtig gewesenen linken.
4. Riviere beschreibt einen Fall von Fehlen der rechten Lunge.

5. Heyfelder ein Kind mit angeborener Zyanose und Mangel der linken Lunge.

6. In Münchmeiers erstem Fall, bei dem es sich um einen zweijährigen wohlgebildeten Knaben handelt, fand sich in der leeren linken Brusthöhle eine glatte, 1 cm dicke, karnös anzufühlende Geschwulst. M. hält dieses Gebilde für eine Andeutung der fehlenden linken Lunge. Ob eine Verbindung desselben mit dem Bronchus bestand, gibt er nicht an. Ganz ebenso ist

7. Münchmeiers zweiter Fall gelagert, bei dem es sich um ein elfjähriges an Meningitis tuberkulosa verstorbenes Mädchen handelt.

8. Osterroth glaubt bei einem 19jährigen Soldaten intra vitam an Hand des perkutorischen und auskultatorischen Befundes eine Agenesie oder partielle Aplasie der linken Lunge festgestellt zu haben. Die Diagnose konnte leider auch durch eine Röntgenaufnahme nicht sichergestellt werden.

Obige 8 Fälle wurden nach der Arbeit von Kurt Welsch zitiert.

Endlich sind bei

9. Döblin Alfred und Biernath noch 2 Fälle von einseitiger Lungenatrophie aufgeführt, von denen der eine zur Obduktion kam. Der Verfasser faßt eine vorhandene hochgradige Verkleinerung der rechten Lunge als frühzeitige kongenitale Atelektase auf.

Ganz ähnlich liegt der Fall von

10. Chilaiditi, der 1910 bei einem 10jährigen Knaben eine Agenesie bzw. fötale Atelektase der ganzen linken Lunge annimmt. Die Diagnose wurde nach dem klinischen und röntgenologischen Befund gestellt. Eine Obduktion fand nicht statt. Sonstige Mißbildungen: Atresia ani operata, Hypospadie, Verkümmerung des linken Daumens, Zurückbleiben im Längenwachstum des ganzen Körpers.

11. Oberwarth beschreibt 1904 einen Fall von angeborener Agenesie einer Lunge, bei dem sich anstatt der rechten Lunge ein kleines luftleeres, einlappiges Gebilde nachweisen ließ. In demselben finden sich zwar Bronchialverzweigungen und ein Lungenarterien- und Venenast, aber die Verbindung der Bronchialäste mit dem Hauptbronchus fehlt. Letzterer endigt kurz unterhalb der Bifurkation blind.

12. von Graff E. fand bei einem $2^1/_2$ Tage alten männlichen Neugeborenen eine abnorm große linke Lunge und an Stelle der rechten ein kleines flaches Gebilde, zu dem ein stark verengter Bronchus und Gefäße hinführten. Der Verfasser faßt den Fall als eine angeborene Hyperplasie der einen Lunge auf. Die andere Lunge soll als Hemmungsbildung infolge primärer Exzeßbildung der linken Lunge anzusehen sein.

13. Hofmann: 17jähriger zeitlebens schmächtiger, aber nie ernstlich kranker, an Diphtherie verstorbener, junger Mann. Anatomische Diagnose: Diphtheritische Entzündung des Rachens, kongenitale Atrophie der linken Lunge, kompensatorische Hypertrophie der rechten Lunge, keine nennenswerten Thoraxanomalien, Stauungsorgane, Milztumor. Der knöcherne Thorax zeigte bei oberflächlicher Besichtigung keine Deformitäten. Die linke Lunge liegt als kleines geschrumpftes Gebilde hinten neben der Wirbelsäule. Der linke Hauptbronchus geht nach einem Verlauf von 5 cm in 2 Hauptäste über, von denen der obere nach einem kurzen Verlauf noch einmal eine Teilung in 2 Äste erkennen läßt. Die letzteren endigen nach 1 cm blind. Ebenso der untere. Es ist in diesem Fall zweifelhaft, ob es sich um eine primäre Hypoplasie oder um eine frühzeitig entstandene Atrophie der linken Lunge handelt. Mikroskopisch war nirgends Kohlepigment erkennbar.

Bei dem im Jahre 1931 demonstrierten Fall ·

14. Bönniger handelte es sich um einen damals 27jährigen Mann, bei dem auf Grund der klinischen Untersuchung eine Agenesie der rechten Lunge festgestellt wurde. Ich lasse den sehr interessanten Fall etwas ausführlicher folgen.

Anamnese: In der Familie keine Tuberkulose, in der Kindheit Masern, Scharlach, Diphtherie. Nach Angabe der vorbehandelnden Ärzte Lungentuberkulose seit dem frühesten Lebensjahr. Bönniger konnte sie nicht bestätigen.

Befund: Ziemlich kleiner Mann, 165 cm groß, Ernährungszustand reduziert. Rechte Schulter steht sehr viel tiefer als die linke. Infraklavikulär ist der Thorax rechts eingesunken, die Wirbelsäule leicht kyphotisch. Bei der Atmung bleibt die rechte Seite wenig zurück. Eine umschriebene Herzpulsation rechts, ein Querfinger medial von der Axillarlinie, im 5. Interkostalraum fühlbar und sichtbar, links fehlt die Herzdämpfung. Die Herztöne sind rein. Die Röntgenuntersuchung ergab zunächst hochgradigste Schrumpfung und Verschattung des rechten Lungenfeldes, in die der Herzschatten eintaucht. Der linke Herzrand erreicht kaum den rechten Wirbelsäulenrand. Hochgradigste Verdrängung der stark erweiterten Luftröhre nach rechts. Um das Bild zu klären wurde eine Bronchoskopie durchgeführt, aber das Bronchoskop konnte wegen der außerordentlich starken Ausbiegung der Luftröhre nach rechts nur wenige Zentimeter eingeführt werden. Es wurde deshalb eine Jodipinfüllung vorgenommen; dabei zeigte sich eine stark erweiterte Luftröhre. Der linke Hauptbronchus war ebenfalls weit, aber die übrigen Bronchialverzweigungen auf der linken Seite normal. Rechts endet dagegen der sehr viel weitere Bronchus in 4 cm Entfernung von der Bifurkation sackförmig blind.

Der recht eindrucksvolle klinische Befund war anfangs noch getrübt durch einen gleichzeitig vorhandenen rechtsseitigen Pneumothorax, den B. auf eine temporäre Kommunikation des rechten Stammbronchus mit dem Pleuraraum bezieht. Auf die klinischen Anhaltspunkte, auf die Bönniger gelegentlich dieses Falles hinweist und die eine Intravitamdiagnose ermöglichen können, werde ich später noch zurückkommen.

15. Derselbe Verfasser hat im Jahre 1927 bereits über einen ersten Fall von Agenesie der Lunge berichtet, den er als ersten klinisch diagnostizierten bezeichnet. Leider konnte ich in der Literatur keine näheren Angaben darüber finden. Durch eine Obduktion wurde auch er nicht erhärtet.

16. Kussewitzky veröffentlicht im Jahre 1933 einen Fall eines ausgetragenen neugeborenen Mädchens, bei dem er eine atrophische Unterentwicklung der linken Lunge findet; als Ursache nimmt er eine blasto- oder embryophthore Einwirkung tuberkulöser Toxine an, da die Mutter tuberkulös und mit einem Pneumothorax behaftet ist.

Nach dieser Übersicht über die bisher bekanntgewordenen Fälle der Literatur drängen sich dem Untersucher eine Reihe von Fragen auf. Sie wurden in der sehr schönen klassischen Arbeit von Welsch schon eingehend gewürdigt und sollen hier nur Interesse halber nochmals kurz gestreift und an Hand der neuen Fälle ergänzt werden.

Von besonderem Interesse ist die Frage nach der Pathogenese derartiger Mißbildungen

Im Laufe der Zeit sind eine Reihe von Theorien aufgestellt worden, die heute zum Teil nur noch historisches Interesse haben.

a) Meckel und Fleischmann suchten einen phylogenetischen Zusammenhang zwischen Fehlen einer Lunge beim Menschen und der rudimentären Anlage der linken Lunge bei den Schlangen herzustellen.

b) Tichomiroff glaubte an eine frühzeitige intrauterine Erkrankung der Lunge, an einen fötalen Hydrops der Pleurahöhle.

c) Klebs dachte an eine einseitige Hemmung der Lungenentwicklung infolge amniotischer Engen.

d) Eine andere Theorie befaßte sich mit der ursächlichen Bedeutung einer primären Hypertrophie der Thymusdrüse und einer dadurch verursachten mechanischen Behinderung der Ausbildung einer Lungenanlage. Nun ist zuzugeben, daß in vielen Fällen eine gleichzeitige Hypertrophie des Thymus vorhanden ist; letztere ist aber nach Dannheiser wohl eher die Wirkung als die Ursache einer Fehlbildung und wird gewöhnlich als Vakatwucherung aufgefaßt, ähnlich wie die in manchen Fällen gesehenen Bildungen von Fettkörpern im leeren Pleuraraum als Vakatbildungen gedeutet werden müssen.

e) Graf hat in seinem Fall, wie oben erwähnt, an eine primäre Hyperplasie der einen und dadurch bedingte sekundäre Hypoplasie oder Agenesie der anderen Lunge gedacht.

f) Ob eine primäre Agenesie der Lungengefäße erst sekundär ein Fehlen der betreffenden Lunge zur Folge haben könne, hat man schon frühzeitig erwogen. Da aber die Anlagen beider Lungen bereits in der 4. Embryonalwoche erfolgen, d. h. zu einer Zeit, in der an ein Einsprossen der Gefäße noch gar nicht zu denken ist, so kann auch ein ursprüngliches Unterbleiben der Gefäßbildung nicht die Ursache einer Agenesie der Lunge sein; sondern es ist im Gegenteil umgekehrt; die Nichtanlage einer Lunge bewirkt auch ein Nichteinwachsen der Lungengefäße. Umgekehrt hat Doehring die Anlage und Ausbildung einer rechten Lunge bei Aplasie der betreffenden Lungenarterie beobachtet. Die Lunge wird in diesem Fall von einem dünnen arteriellen Strang von der Arteria anonyma aus versorgt.

g) Endlich hat Dannheiser darauf aufmerksam gemacht, daß möglicherweise das Fehlen einer Lunge durch ausgebliebene Teilung einer primär einheitlichen Lungenanlage zu erklären sei. In seinem Fall hat er tatsächlich die Forderung Schneiders, daß dann zwei getrennte Bronchialbäume in die eine Lunge eintreten müßten, durch den Nachweis von zwei getrennten Bronchialbäumen erfüllt.

In meinem eigenen Fall konnte ich den Nachweis zweier getrennter Bronchialbäume in einer Lunge nicht erbringen. In allen übrigen Fällen ist nicht näher darauf hingewiesen.

h) Kussewitzky hat in seinem Fall an blasto- oder embryophthore Einwirkung tuberkulöser Toxine gedacht.

i) Heute glaubt man wohl allgemein an eine primäre Hemmungsbildung in der Gesamtlungenanlage, also an einen endogen bedingten Faktor der Lungenanlage selbst.

k) Eine Beziehung zu Vererbung, Geschlecht, zum Alter der Eltern, Familienkrankheiten usw. hat sich bisher nicht feststellen lassen.

Eine weitere, recht interessante Frage dürfte sich auf die Beurteilung der Lebens- und Leistungsfähigkeit der betroffenen Individuen beziehen. Sie wurde wiederholt eingehend erörtert und ich möchte hier nochmals kurz darauf hinweisen, daß eine unbedingte Leistungs- oder Lebensunfähigkeit aus der Mißbildung nicht resultiert, ja daß der Fall von Welsch niemals irgendwelche ernsthaften Beschwerden hatte und mit 58 Jahren einem Motorradunfall zum Opfer fiel.

Auch schwerste körperliche Berufe (Soldatenberuf) konnten ohne Beschwerden ausgeübt werden. Die Todesursache liegt sehr oft nicht in der Mißbildung begründet, sondern in einer interkurrent aufgetretenen, unabhängigen, entzündlichen Erkrankung. Auch Bönniger weist in seinen neuen beiden Fällen G. und B. darauf hin, daß das Fehlen einer Lunge an sich die körperliche Leistung nicht erheblich zu beeinträchtigen braucht, da ja die andere Lunge hypertrophisch und das vorhandene Lungengewebe kaum geringer sein dürfte. Wichtiger dürfte nach ihm die hochgradige Verziehung von Herz und Gefäßen für die körperliche Leistungsfähigkeit sein.

Damit kommen wir auf die Frage der therapeutischen Beeinflußbarkeit, bei der hervorgehoben werden muß, daß natürlich bei der Art der Erkrankung eine ungenügende Beatmung nicht gebessert werden kann, dagegen wäre in Fällen mit starker Behinderung des Kreislaufs durch Herzverlagerung an eine chronische Digitalisierung zu denken. Heppner

hat in seinem Fall ja von dieser Maßnahme einen, wenn auch nur vorübergehenden, Erfolg gehabt.

Vorerst wird allerdings die Diagnosenstellung intra vitam noch erhebliche Schwierigkeiten machen.

Der einzige klinisch diagnostizierte und durch anschließende Autopsie bestätigte Fall ist der erste Fall von Münchmeier, bei dem die Diagnose nur durch Perkussion und Auskultation gestellt wurde. Er wird neuerdings von Bönniger allerdings als Agenesie der Lunge nicht mehr anerkannt, sondern vielmehr als Folgezustand einer entzündlichen Lungenerkrankung mit Lungenschrumpfung aufgefaßt.

Eine intra vitam-Diagnose stellte auch Osterroth in seinem Fall und fügte eine dieses glaubhaft machende Röntgenaufnahme bei. Zu einer Sektion kam es nicht.

Im Jahre 1927 und 1931 hat Bönniger zwei Diagnosen am Lebenden gestellt, die aber ebenfalls nicht zur Obduktion kamen. Er weist in seinen beiden Fällen auf die seltene, aber doch häufiger als gemeinhin angenommen vorkommende Anomalie hin und gibt wertvolle Anhaltspunkte, die zu einer richtigen Beurteilung führen können. Er fordert als erste Grundbedingung die Aufstellung einer genauen Anamnese und sagt wörtlich: „Wenn man einen Herzfehler entdeckt hat bei einem Menschen, der nie eine schwere Erkrankung durchgemacht hat, so wird man selbstverständlich die angeborene Aetiologie in Erwägung ziehen; dasselbe muß man von den Lungenerkrankungen verlangen." Überblickt man die klinischen Untersuchungsbefunde und Ergebnisse der bisher zusammengestellten Literatur, so sieht man immer wieder folgende Angaben über Anamnese und Befund wiederkehren:

1. In der Anamnese: a) Erschwerte Atemtätigkeit von den leichtesten bis zu den höchsten Graden, von gelegentlich auftretender Kurzatmigkeit bei Überwindung von Steigungen bis zur schwersten Zyanose auch in der Ruhe.

b) Neigung zu Katarrhen der Luftwege.

c) Normale körperliche Leistungsfähigkeit bis zur völligen Leistungsunfähigkeit.

2. Im Befund: a) Bei der Inspektion findet man bei Säuglingen und Kleinkindern meist einen vollkommen symmetrisch gebauten Thorax, der erst später bei Erwachsenen oft eine erhebliche Abflachung und eine geringere Atemexkursion auf der befallenen Seite aufweist. Diese Abflachung ist aber nie so groß wie eine nach entzündlicher Lungenschrumpfung entstandene Thoraxdeformität.

Die Wirbelsäule ist bei Kindern meist garnicht oder nur wenig verkrümmt, bei Erwachsenen zeigt sie im allgemeinen etwas stärkere Skoliose.

b) Bei der Palaptation wurde fast regelmäßig ein erheblich verlagerter und verbreiteter Herzstoß festgestellt. Eine sehr frappierende Verschiebung des Herzens in den konträren Brustraum wurde in fast allen Fällen auch durch

c) die Perkussion ermittelt. Nach Bönniger können Empyeme und Pleuritiden bzw. deren Restzustände eine so starke Dislokation des Herzens nicht verursachen, nur als Folgezustand eines Pneumothorax sei dies noch denkbar. Er weist darauf hin, daß die zwei von Münchmeier veröffentlichten Fälle von Agenesie der Lunge als solche Folgezustände von Pneumothorax aufzufassen sind und daß es sich dabei nicht um eine Agenesie der Lunge gehandelt haben dürfte.

Weiter ist durch die Perkussion in den meisten Fällen eine relative Schallverkürzung gegenüber der gesunden Seite festgestellt worden. Wiederholt treffen wir auch auf die Angabe von beidseitigem Zwerchfellhochstand und es ist diese Erscheinung wohl als Versuch der Natur, den leeren Pleuraraum möglichst zu verkleinern, aufzufassen.

d) Die Auskultation ergibt natürlich sehr verschiedenartige Resultate, je nach der Stellung des Herzens und der Thymusdrüse. In vielen Fällen wird lautes Bronchialatmen mit klingenden und nichtklingenden Rasselgeräuschen gehört, zum Teil haben die Ronchi metallischen Charakter (fortgeleitetes Trachealatmen).

e) Die Röntgendurchleuchtung ergibt in den wenigen Fällen, in denen sie bisher zur Ausführung kam, immer als auffallendstes Symptom eine erhebliche Anlagerung des Herzens an die Thoraxwand, Verschattung der befallenen Lungenseite, Atrophie der ganzen betreffenden Thoraxseite mit steilem Verlauf der Rippen nach unten, gleichmäßige Verkleinerung der Rippenzwischenräume bei Erwachsenen, Zwerchfellhochstand.

f) Die Bronchoskopie, die bisher in den zwei Fällen Bönnigers durchgeführt wurde, brachte als sehr charakteristisches Zeichen eine starke Erweiterung der Luftröhre, wie sie sonst auch bei Schrumpfungsprozessen der Lunge nie so hochgradig gefunden wurde.

g) Ein sehr wertvolles diagnostisches Hilfsmittel hat Bönniger durch seine Bronchienfüllung mit Jodipin angewandt. Er kommt zu dem Schluß, daß kaum etwas anderes als eine angeborene Agenesie in Betracht kommt in den Fällen, in denen ein Hauptbronchus fehlt oder blind endigt.

h) Zum Schluß möchte ich noch darauf verweisen, daß in manchen Fällen noch andere äußerlich sichtbare, mehr zufällig koordinierte Bildungsstörungen nachweisbar waren, die aber immerhin, wenn sie im Verein mit dem klinischen Befund gewertet werden, eine Anlagestörung auch von inneren Organen wahrscheinlicher machen. Mißbildungen der Augen, Ohren, der Extremitäten und des Darmes (Atresia ani) waren in mehreren Fällen zu beobachten.

Zusammenfassend kann gesagt werden, daß vor allem die so starke Verschiebung des Herzens in den konträren Brustraum einen Fingerzeig für die Möglichkeit des Vorliegens einer Lungennichtanlage geben muß. Und dies um so mehr in den Fällen, in denen anamnestisch keine schwerere Erkrankung der Brustorgane nachgewiesen werden kann. Natürlich müssen gleichzeitig anamnestische Angaben (wie seit Jahren bestehende Zyanose, erschwerte Atemtätigkeit usw.), weiterhin das Verhalten der Thoraxform und der Luftröhre einer

eingehenden Untersuchung und Würdigung unterzogen werden. Bönniger fordert in der Darlegung seines zweiten Falles vor allem, daß die Lungenfachärzte über das Vorkommen solcher Mißbildungen Bescheid wissen; dasselbe möchte ich für die Kinderärzte postulieren, da bei Kindern eine derartige Lungenerkrankung viel leichter nachweisbar ist. Ich habe schon darauf aufmerksam gemacht, daß hier im Gegensatz zu Erwachsenen der Thorax meist vollkommen normal gebildet ist. Dies läßt im Verein mit dem übrigen Status und der Anamnese einen stattgehabten entzündlichen Prozeß viel leichter ausschließen und an eine Mißbildung denken.

Bei einer Übersicht über die in Gruppe I und II zusammengefaßten 16 Fälle ergibt sich folgende Zusammenstellung:

4mal waren weibliche, 6mal männliche Individuen betroffen, 6mal fehlte die Geschlechtsangabe. 10mal wurde die Lungenmißbildung bei Kindern, 6mal bei Erwachsenen festgestellt, der Defekt war in 10 Fällen links, in 6 Fällen rechts; Bronchusreste ließen sich in 7 Fällen nachweisen, in 9 fehlten sie.

Eine sichere, einseitige Verteilung nach Alter und Geschlecht ist also nicht nachzuweisen. Möglicherweise ist die linke Brustseite bei der Mißbildung bevorzugt.

Die Mitteilung dieses neuen Falles hat zwar keine wesentlich neuen Gesichtspunkte für die Beurteilung der Genese oder des Befundes gebracht, immerhin ist der Versuch gemacht worden, durch Herausstellen der wichtigsten Punkte Hinweise für die Diagnose derartiger Bildungsstörungen am Lebenden zu geben. Auf jeden Fall sind totale Lungenagenesien eine so große Seltenheit, daß die Mitteilung einer einschlägigen Beobachtung und eine Zusammenstellung der bisherigen Literatur zweifellos allgemeines Interesse beanspruchen darf.

Zum Schluß ist es mir noch eine angenehme Aufgabe Herrn Geheimrat Dr. M. Borst für die gütige Überlassung von Thema und Material meinen besten Dank auszusprechen. Desgleichen danke ich auch Herrn Dr. med. Heinrich Kramann, Assistent für Histologie, der mir bei der Ausarbeitung der Arbeit mit wertvollen Ratschlägen freundlichst zur Seite stand.

Lebenslauf.

Ich bin am 21. März 1909 in München geboren. Ich besuchte das humanistische Wilhelmsgymnasium in München und legte dort Ostern 1928 die Reifeprüfung ab.

Im Sommersemester 1928 begann ich das Studium der Medizin, in München, dem ich mich ohne Unterbrechung bis zu meiner ärztlichen Prüfung im Wintersemester 1933 widmete.

Als Medizinalpratikant war ich ein halbes Jahr in der Universitätskinderklinik unter Leitung von Herrn Geheimrat von Pfaundler tätig. Das zweite Halbjahr arbeitete ich unter Leitung von Herrn Prof. Engelhard im Krankenhaus München r. I. auf der internen (Frauen-) Abteilung.

Gegenwärtig bin ich in der Universitäts-Frauenklinik als Volontärarzt tätig.